EIN ANATOMISCHER BEITRAG

ZUR

LEHRE DER GUMMÖSEN IRITIS.

MIT EINER LITHOGR. TAFEL.

Inaugural-Dissertation

zur

Erlangung der Doctorwürde

unter dem Präsidium des

Herrn Prof. Dr. von Rothmund jun.

z. Z. Dekan der med. Facultät

der medicinischen Facultät

der k. Ludwig-Maximilians-Universität München

eingereicht von

Ottmar Ammann

aus München.

MÜNCHEN 1886.

Akademische Buchdruckerei von F. Straub.

EIN ANATOMISCHER BEITRAG

ZUR

LEHRE DER GUMMÖSEN IRITIS.

MIT EINER LITHOGR. TAFEL.

Inaugural-Dissertation

zur

Erlangung der Doctorwürde

unter dem Präsidium des

Herrn Prof. Dr. von Rothmund jun.

z. Z. Dekan der med. Facultät

der medicinischen Facultät

der k. Ludwig-Maximilians-Universität München

eingereicht von

Ottmar Ammann

aus München.

MÜNCHEN 1886.

Akademische Buchdruckerei von F. Straub.

Das pathalogisch anatomische Material für das Studium der luetischen Affectionen des Auges ist bisher ein sehr spärliches geblieben. Es ist dies auch ganz natürlich, denn nur höchst selten dürfte es sich ereignen, dass ein mit einer derartigen Affection behaftetes Auge gebieterisch die Ausführung der Enucleation erheischt. Ebenso ist es wohl als reines Spiel des Zufalls zu betrachten, wenn gelegentlich einer Obduktion derartige Objekte gewonnen werden. Diesen beiden Umständen ist es wohl zuzuschreiben, dass bisher nur fünf derartige Augen anatomisch untersucht werden konnten.

Von diesen sind die beiden von Edmunds und Brailey untersuchten Fälle aus dem Grunde nicht sehr brauchbar, weil eine genauere Besprechung der Veränderungen fehlt. Was die Untersuchungen von Alfred Graefe & Colberg und Michel anlangt, so könnte gegen die, aus diesen Untersuchungen gewonnenen, Resultate der nicht unberechtigte Einwand erhoben werden, dass diese nur fragmentarisch sein konnten, indem es sich um Irisstücke handelte, die mittels eines operativen Eingriffes (Iridektomie) entfernt worden waren. Da aber bei der Irisexcision, selbst wenn sie in der schonendsten Weise vollzogen wird, eine Quetschung der zu excidirenden Partieen unvermeidlich ist, so werden die mikroskopischen Schnitte kein vollkommen wahrheitsgetreues und voll-

ständiges Bild der pathologischen Verhältnisse der betreffenden Objekte geben können.

Es bleiben sonach von dem ganzen bisherigen Untersuchungsmateriale von Iritis syphilitica streng genommen nur die vor 2 Jahren von Professor Dr. Fuchs in Wien, im XXX. Bande Abtheilung 3, Seite 139 u. ff. des Gräfe'schen Archivs für Ophthalmologie, beschriebenen Befunde als verwertbar übrig. Der von Hippel und Neumann untersuchte Fall zeigte „gummöse Neubildung" in sämtlichen Häuten des Auges.

Der Aufforderung des Herrn Prof. Dr. von Rothmund, einen Bulbus, mit Iritis syphilitica behaftet, aus der Sammlung der Universitäts-Augenklinik, einer genaueren histologischen Untersuchung zu unterziehen, leistete ich um so bereitwilliger Folge, als einmal die grosse Spärlichkeit des bisherigen Materials neuere Untersuchungen auf das vollständigste rechtfertigt, anderseits die heutige histologische Technik es ermöglicht, derartige interessante Untersuchungsobjekte einem subtileren und genaueren Studium zu unterziehen.

Mein Interesse für diesen Fall wurde noch gesteigert durch die im vorigen Jahre erfolgte, Aufsehen erregende Mittheilung Lustgarten's, welche den in syphilidologischen Kreisen längst gehegten Wunsch nach der Auffindung eines materiellen Substrates des luetischen Virus zu erfüllen schien.

Endlich gab ich mich der Hoffnung hin, dass vielleicht die Untersuchung des mir überlassenen Bulbus ein Resultat von generellerer Bedeutung zu Tage fördern könnte. Ist doch erst vor wenigen Jahren von Widder in Wien der Versuch gemacht worden, die bisher soge-

nannten gummösen Tritiden in zwei Formen zu scheiden, die bisher fälschlich zusammengefasst worden seien, „die aber in Bezug auf ihr klinisches Verhalten, ihren Verlauf und ihre Involution, ja sogar auch anatomisch so wenig einander gleichen, dass es höchst gewagt wäre, dieselben auf ein und dieselbe klinisch anatomische Basis zurückzuführen". Dem zufolge trennt W. eine Iritis papulosa von einer Iritis gummosa. Indessen lässt sich gegen die W'.schen Deduktionen vornehmlich die Thatsache einwenden, dass dieser Autor eigene anatomische Untersuchungen nicht vorgenommen hat, sich vielmehr in dem anatomischen Teil seiner Arbeit nur kritisch äussert über die bis dahin bekannten Fälle von Gräfe & Colberg und Hippel & Neumann. Während W. für den letztgenannten Fall die Bezeichnung eines gummösen Produktes als zulässig erklärt, glaubt er dagegen hinsichtlich des Gräfe'schen Falles „wohl berechtigt zu sein, dass der anatomische Befund mit viel grösserer Wahrscheinlichkeit dafür spricht, dass man es mit dem Produkte eines condylomatösen Stadiums, mit einer syphilitischen Papel, als mit einer gummösen Neubildung zu thun habe.

Der Vollständigkeit halber sei hier noch kurz mitgetheilt, dass auch Alt in seinem Compendium der Histologie des Auges mit einigen Worten eines Gumma im Corpus ciliare Erwähnung thut.

Der von mir untersuchte Bulbus war, als er in meine Hand kam, zwar schon aufgeschnitten (in eine temporale und nasale Hälfte zerlegt), sonst aber in Müller'scher Lösung sehr gut conservirt. Aus der gütigst zur Verfügung gestellten Krankengeschichte des Herrn Dr. N..., der die Enucleation gemacht hatte, erhielt ich folgende Daten:

Patientin 36 Jahre alt, von ihrem Manne inficirt, hatte schon im vergangenen Winter an den ersten Symptomen der Secundaria zu leiden gehabt, die sich nicht nur auf den äusseren Hautbedeckungen, sondern auch auf allen Schleimhäuten zeigten und war einer monatelangen Schmierkur von Dr. S. in H. unterzogen worden. Vor 8 Wochen stellten sich die ersten Sehstörungen des rechten Auges ein. Bei der ersten Vorstellung vor 4 Wochen war die ganze Iris mit gummösen Bildungen überwuchert; Hypopyon vorhanden und totale hintere Synechie, bei enormer Schmerzhaftigkeit auf Druck. Eine neue Schmierkur mit Jodkali innerlich in hohen Dosen hatte absolut keinen Einfluss mehr auf die plastischen Prozesse im Augeninneren. Vielmehr begann die lebhafteste Vascularisation der Tumoren vom Ciliarteile aus in so dunkler dichter Gefässbündel-Entwicklung, dass man im ersten Augenblicke an zahlreiche Hämorrhagien des peripheren Abschnittes des Irisansatzs denken sollte, gleichzeitig ging damit die Maceration der Sclera im oberen Bulbusabschnitte Hand in Hand, mit deren staphylomatösen Ausbuchtung die Ciliarneurose nachliess, indess die Indikation für die Enucleation energischer herantrat. Patientin willigte ein und wurde dieselbe am 1. Mai operirt und am 7. Juli 1885 geheilt entlassen.

Macroscopischer Befund:

Maasse: Abstand von der Cornea-Mitte bis zur Papille 26 mm grösster Aequatorialdurchmesser 21 mm Dickendurchmesser der Cornea im Centrum 1 mm in den Randteilen $1^1/_2$ mm.

Der vertikal in der Mitte durchschnittene Bulbus zeigte etwas hinter dem Aequator sowohl in den oberen wie in

den unteren Teilen eine leichte Faltung der Sclerotica (wohl Artefact, weil der Bulbus in einem etwas engen Glase lag), darauf ist auch wohl die teilweise Ablösung der Glaskörpergrenzmembran zu beziehen. Der hintere Bulbusabschnitt bietet makroskopisch keine Anomalieen dar. Am Uebergang der Cornea zur Sclera zeigt sich oben eine Vorbauchung, bedingt durch eine hochgradige Verdünnung des Scleralbordes (v. Fig. I f.) hierselbst, mit entsprechender Hereinziehung des Ciliarteiles der Iris und des angrenzenden vorderen Abschnittes des Corpus ciliare. Die Ektasie sitzt also gerade in der Kammerwinkelregion in der Gegend des Schlemm'schen Kanales. Die Verdünnung des Scleroticocorneal-Gewebes ist dabei eine sehr beträchtliche, indem der Dickendurchmesser dieser Teile an der Ektasie ungefähr fünfmal so klein ist als an der correspondirenden Stelle des unteren Corneoscleralbordes. Diese hochgradige Verdünnung des Uebergangteiles von Cornea zur Sclera hat zur Folge, dass der hintere Cornealrand in der ektasirten Partie nach bis dahin regelmässigem Verlaufe plötzlich in einem stark convexen Bogen vorspringt. In die Ektasie sind die oberen peripheren Irispartieen und der Anfangsteil des Corpus ciliare mit hineingezogen und gleichsam vollständig mit der ektasirten Scleraparthie verlötet. Entsprechend dieser Hereinziehung liegt der periphere Irisansatz dem Cornealcentrum näher und die Irisperipherie gleichzeitig mehr nach vorne gedrängt, als an der correspondirenden Stelle unten. Auch die Ciliarfirsten entspringen oben infolge der teilweisen Hereindrängung des Corpus ciliare in dem ektatischen Teil mit ihren freien Enden derartig nach vorne, dass der Hauptfirst in seiner Verlängerung unge-

fähr mit dem Cornealcentrum zusammentrifft. Durch diese Ektasie ist zwischen der peripheren Irishinterfläche oben und dem inneren bis vorderen Rande des Corpus Ciliare ein auf dem Sagittalschnitte stollenartiger Raum gebildet (v. Fig. I g.), den man sich am besten entstanden denken könnte dadurch, dass die Bulbuswandung am Corneoscleralborde von innen, gleichsam mit der Fingerkuppe, herausgepresst wäre. In ähnlicher Weise ist auch die Iriswurzel unten etwas mehr cornealwärts gelegen d. h. die Irisperipherie mit der Cornealrückfläche verlötet und dadurch der Raum zwischen Iriswurzel-Rückfläche und Ciliarkörper-Anfang vergrössert. Während die Irisperipherie nun oben und unten in ihrem Dickendurchmesser von der Norm relativ wenig abweicht, ist der Pupillarabschnitt vorzugsweise oben, aber auch unten annähernd in gleichem Grade vergrössert (v. Fig. I b) und zwar erscheint die Iris in den letztgenannten Abschnitten nach vorne unregelmässig kolbig, klumpig aufgetrieben; an ihrer Rückfläche zeigt sie dabei namentlich oben eine etwas zottige Configuration; unten ist diess weniger deutlich. Endlich sind die pupillaren und peripupillaren Abschnitte mit der vorderen Linsenkapsel verlötet. Ferner ist oben und unten auch der der Pupille entsprechende Teil der vorderen Linsenkapsel bedeckt mit einem graugelblich aussehenden anscheinend homogenen Exsudate (v. Fig. I a), welches einen Dickendurchmesser von circa 3 mm hat und nicht nur die Pupille einnimmt, sondern auch die Anfangsteile der Iris gleichsam überlagert. Der Abstand zwischen Linsenkapsel und Cornealhinterfläche beträgt ca. 4 mm, die Tiefe der Vorderkammer von der vorderen Begrenzungsmembran der Exsudatmassen bis zur

hinteren Hornhautfläche nicht ganz 2 mm. Das erwähnte, der vorderen Linsenkapsel aufliegende Exsudat scheint organisch mit der vorderen Irisfläche verbunden zu sein. Der Ciliarkörper ist oben in seinen vorderen Partien gegenüber denen des unteren Abschnittes etwas verdickt.

Bei Bearbeitung des mikroskopischen Materials verfuhr ich in der Art, dass ich beide Bulbushälften, nach erfolgter Nachhärtung in verschiedengradigem Alkohol, mit Paraffin imprägnirte. Die Schnitte, deren Dickendurchmesser in der vorderen Bulbushälfte (es wurde der Bulbus nachträglich noch durch einen Aequatorialschnitt je in einen vorderen und hinteren Abschnitt zerlegt) zwischen $^1/_{20}$ bis $^1/_{50}$ — $^1/_{75}$ mm schwankte, wurden teilweise nach der von Lustgarten angegebenen Methode behandels, teilweise einer Färbung mit Gentianaviolett unterzogen, zum grösseren Teil aber mit Alauncarmin und Pikrolithionkarmin nach Orth tingirt. Ich will dabei gleich bemerken, dass der Versuch, die von Lustgarten angegebenen Bacillen aufzufinden, durchweg negativ ausfiel.

Im Uebrigen gestaltete sich der microscopische Befund folgendermassen:

Die Cornea ist zum grössten Teil des Epithels beraubt (v. Fig. I k) nur in den Randpartien finden sich oben und unten inselartige Rudimente der basalen Lage, an welche sich im Corneoscleralborde ein ununterbrochenes Zellenlager anschliesst. Die Gefässe des Randplexus sind stark erweitert, namentlich oben und hier zumeist vollgepfropft mit Blutkörperchen. Ausserdem zeigt sich sowohl im unteren Hornhautlimbus als auch in der der Ektasie oben entsprechenden Conjunktivalpartie eine

diffus zellige Infiltration. Dieselbe erstreckt sich in den letztgenannten Abschnitten deutlich in die angrenzenden Vorderlagen des Cornealparenchyms hinein, hier allmählig geringer werdend. Ausserdem ist die Cornea in ihren unteren Randteilen, aber namentlich in den oberen (v. Fig. I h), anscheinend stärker aufgelockert als in der Norm, d. h. die interlamellären Interstitien sind erweitert und oben in nächster Nähe der Ektasie auch in den rückwärtigen Lagen stark zellig infiltrirt. Infolge der ektatischen Vorwölbung des Iriswurzelteiles und des Anfangsstückes des Corpus ciliare oben hat auch das Lückenwerk des Leberschen Plexus hierselbst eine Verschiebung und eine Zusammenschiebung der einzelnen Hohlräume sowohl, als auch eine Veränderung der Configuration der Lumina erfahren. Während dieselben sonst in ihrer Längsaxe mehr weniger parallel mit den meridionalen Scleralfasern verlaufen und infolgedessen in der Gestalt der Spindelform nähern, erscheinen dieselben oben unregelmässig queroval bis unregelmässig rechteckig (v. Fig. I e). Der organischen Verlötung zwischen Irisvorderfläche und Ciliarabschnitt derselben oben mit dem entsprechenden Teile der Cornealperipherie und der Sclera wurde schon bei der macroscopischen Beschreibung Erwähnung gethan. Hinzufügen will ich noch, dass sich die ektasirte Scleralpartie selbst an den besttingirten Präparaten dadurch kennzeichnete, dass eine Tinktion so gut wie gar nicht eingetreten war. Ausserdem sind die einzelnen Scleralbündel nicht nur dicht an einander gedrängt, sondern auch anscheinend atrophirt; so dass die normale Struktur der Sclerotica fast in keiner Weise wieder zu erkennen ist (v. Fig. I f). Die obere ektasirte Partie weist mehrere der Quere und

Länge nach getroffene Gefässlumina auf, welche zumeist gar nicht oder doch nur spärlich mit Blut gefüllt sind, während wiederum die an die Ektasie nach rückwärts sich anschliessenden Teile der Sclerotica und alle in unmittelbarer Nachbarschaft davon gelegenen Abschnitte ungewöhnlich blutreich und diffus zellig infiltrirt erscheinen.

Die Membrana Descemeti hört oben unweit der Iridoscleralektasie fein aufgefasert auf. Sie ist des Endothels an den meisten Stellen beraubt; dabei macht es den Eindruck als ob der Dickendurchmesser der Membran gegen die Norm etwas verringert wäre. Die Zellen derselben zeigen mehrfache Vacuolen-Bildung und ausserdem finden sich namentlich in den abhängigen Cornealpartien kleinere Aggregate von zumeist unpigmentirten Zellen die leicht buckelförmig in die Kammer hineinragen; hie und da erscheinen dieselben in fettigem Zerfall begriffen zu sein, meistenteils sind sie aber wohl erhalten; hinsichtlich der Tinktion von gleicher Beschaffenheit, wie die Endothelzellen.

Die in der makroskopischen Beschreibung erwähnte pupilläre Exsudatschwarte besteht vorwiegend aus Fibringerinnsel, in dem die einzelnen Fasern nach den verschiedenen Richtungen hin überkreuzt und ungewöhnlich stark verfilzt erscheinen (v. Fig. II f). Die Lücken des Fibrinmaschennetzes sind zum Teil mit in Zerfall begriffenen Zellelementen (weissen Blutkörperchen) erfüllt und entdeckt man nicht wenige geschrumpfte rote Blutkörperchen, sowie namentlich in den Rändern der Pupille und der vorderen Linsenkapsel aufliegend eine bald mehr flächenförmig ausgebreitete, bald mehr höckerig aussehende Ansammlung amorphen schwarzbräunlichen Pigments. Die

Verfilzung ist am dichtesten in den der vorderen Linsenkapsel unmittelbar aufliegenden Partien, um überall gegen die freie Oberfläche hin abzunehmen. In den der letzteren zunächst gelegenen Teilen treten auch grössere langgestreckte Spalträume auf, die teilweise, aber doch in geringerem Masse als die erst beschriebenen hinteren Teile, in Zerfall begriffene rote und weisse Blutkörperchen und amorphes Pigment bergen.

Endlich entdeckt man an der freien Oberfläche des Exsudates, wie in der Vorderkammer, in Reihen angeordnete Auflagerungen von weissen und roten Blutkörperchen. Die letzteren sind namentlich in den peripheren Teilen des Exsudates stark vertreten, d. h. an denjenigen Stellen, wo das Exsudat allmählich in eine scharfe Spitze auslaufend (v. Fig. I i), in die vordere Irisfläche übergeht. Es zeigt sich dabei ganz deutlich in einzelnen Partien, dass die vordere Grenzmembran des Exsudates in continuo in das, von seiner Unterlage abgehobene, vordere Endothelblatt der Iris übergeht (v. Fig. II e).

Die Iris ist an den peripheren Teilen mässig von Rundzellen durchsetzt, jedoch hat diese Infiltration keinen Einfluss auf den Dickendurchmesser; auffällig ist in den Ciliarpartien die ungewöhnlich starke Erweiterung sämtlicher Gefässverzweigungen die strotzend mit roten Blutkörperchen gefüllt sind, so dass sie gleichsam wie injicirt erscheinen (v. Fig. II d). Daneben entdeckt man letztere auch frei im Gewebe und relativ häufig an der vorderen Irisfläche zwischen Endothel und eigentlichem Stroma der Iris.

An vielen Schnitten sieht man ausserdem eine leichte Wucherung der Endothelzellen der Intima der Gefässe,

so dass dadurch das Lumen stellenweise verengt ist, daneben ist die eigentliche Gefässwandung ungewöhnlich stark verbreitert und zumeist homogen aussehend. Es erscheinen ferners die perivaskulären Lymphräume der Iris ziemlich erweitert und zellig infiltrirt (v. Fig. II c).

Während sich diese Zellinfiltration in den Ciliarteilen der Iris, wie erwähnt, in relativ mässigen Grenzen hält, ist dieselbe in den, dem Sphinkter pupillae entsprechenden und in den angrenzenden Iristeilen eine ganz abnorm starke (v. Fig. II a). Man ist nicht in der Lage, hier auch nur noch Spuren der normalen Struktur des Irisgewebes zu entdecken, indem diese genannten Partien sich als gleichmässiges Conglomerat von dicht aneinander gedrängten, zum Teil noch wohl erhaltenen, zum Teil aber schon in Zerfall begriffenen Rundzellen darstellen. Nirgends ist eine Spur von muskulären Elementen nachweisbar.

Dieses Zellconglomerat, welches wesentlich die makroskopisch sichtbare Verdickung des pupillaren und peripupillaren Irisareals bedingt, ist ausserdem unregelmässig diffus hämorrhagisch infiltrirt, d. h. wir sehen in dem zellig infiltrirten Bezirk gleichsam inselartig eingesprengt Herde roter Blutkörperchen, die auf den ersten Augenblick auch für Ansammlungen roter Blutkörperchen imponiren könnten, bei genauerem Zusehen indessen als Gefässquerschnitte erscheinen, deren stark erweitertes Lumen vollständig von weissen Thromben erfüllt (v. Fig. I c II b) ist und bei denen es durch Sprengung der inneren Gefässhülle zur Bildung von Aneurysma dissecans gekommen ist (v. Fig. III). Die durch Abtrennung der inneren Gefässwand von der äusseren entstandenen Spalträume sind von Lymphkörperchen dicht erfüllt (v. Fig. III d), ausserdem entdeckt

man an nicht wenigen Stellen auch eine Rupturirung der äusseren Gefässwand (v. Fig. III e), so dass die roten Blutkörperchen sich frei ins nachbarliche Gewebe ergossen haben.

Es ist auch auffällig, dass kein einziger Schnitt, mochte er mit noch so grosser Sorgfalt hergestellt sein, ein ununterbrochenes Bild der geschilderten Veränderungen im pupillaren und peripupillaren Abschnitte bot, indem dieser Abschnitt stets in grössere Fragmente zerlegt war (v. Fig. III g). Dieser Umstand dürfte wohl allein dadurch bedingt sein, dass die Irisarchitektonik oder der Zusammenhalt der einzelnen Teile an dieser Stelle infolge der mässigen zelligen Infiltration und der stattgefundenen Hämorrhagien zerstört ist.

An einzelnen Schnitten konnte man auch deutlich wahrnehmen, dass das erwähnte zellige Conglomerat, welches wir nicht weiter anstehen werden als typisches Bild einer gummösen Infiltration anzusehen, buckelförmige Auftreibungen an der Irishinterfläche aufweisen liess. Durch eine Hülle oder Kapsel zeigte sich der infiltrirte Bezirk nirgends abgegrenzt; vielmehr setzte sich die zellige Infiltration allmählich abnehmend ins nachbarliche Gewebe fort.

Die Pigmentepithelschicht in der nächsten Nähe dieses Bezirkes zeigt sich vielfach durch Leukocyten und Rundzellen von der angrenzenden Lanima elast. post. abgetrennt, ausserdem erschien die Pigmentschicht selber vielfach klumpig aufgetrieben und gegen die vordere Linsenkapsel zu, ebenfalls mit Rundzellen und amorphem Pigment bedeckt.

Erwähnen will ich noch, dass in dem geschilderten Bezirke auch durch Endarteriitis obliterirte Gefässlumina wahrzunehmen waren.

Die Zellen, aus denen der Knoten sich zusammensetzte, boten im Allgemeinen die Charaktere der Rundzellen dar. Erwähnt habe ich schon, dass namentlich im Centrum der Infiltration ein Zerfall von Rundzellen wahrzunehmen ist, der sich teils durch geringere Tinktionsfähigkeit, teils durch direkt sichtbaren molekularen Zerfall der Zellen kund gibt. Für diesen Zerfall dokumentirt weiter der Umstand, dass hier die oben angedeuteten Rissstellen besonders stark ausgesprochen waren. Bezüglich der feineren Veränderungen der iridocornealen Ektasie sowie der des Corpus ciliare kann ich mich kurz fassen: die Ektasie entsprach den Beschreibungen, welche durch die neueren Untersuchungen darüber gegeben sind; der Ciliarkörper bot das Bild der typischen Cyclitis. Circumscripte Anhäufungen von zelligen Elementen waren nicht nachweisbar. Ebenso zeigten sich in der Chorioidea und Retina wie in den übrigen Teilen, ausser der auch hier überall deutlichen Erweiterung und Verstopfung der Gefässe mit roten Blutkörperchen keine wesentlichen Veränderungen.

Darf ich mir epikritische Bemerkungen über vorliegenden Fall erlauben, so haben wir es mit einer Affektion zu thun, die was sowohl Anamnese als auch der histologische Befund darthun, entschieden dem Tertiär-Stadium d. i. der Spätform der Syphilis entsprach. Gleich den Untersuchungen von Fuchs und Michel zeigten sich auch in meinem Falle in der Iris deutliche Zeichen der Endarteritis obliterans. Was indessen den Fall besonders bemerkenswert macht, sind die Gefässveränderungen, das allenthalben vorkommende Auftreten von Aneurysma dissecans und daraus resultirend hämorrhagische Extravasate

im Tumor und den angrenzenden Teilen; die zellige Infiltration nahm wie in den meisten Fällen auch hier den Pupillarteil der Iris ein.

Wenn es auch im allgemeinen sehr schwierig ist, Produkte der sekundären und tertiären Syphilis mit dem Mikroskop scharf von einander zu trennen, in unserem Falle ist es wohl keinem Zweifel unterliegend, dass wir es mit einem Gumma Iridis zu thun hatten, dafür argumentieren:

Die anamnestischen Erhebungen, die regressiven Veränderungen im Tumor, der centrale Zerfall der zelligen Infiltration, sowie die Hämorrhagieen und Brüchigkeit des Gewebes.

Am Schlusse meiner Arbeit angekommen bleibt mir nur noch die angenehme Pflicht, meinem hochverehrten Lehrer Herrn Professor **Dr. von Rothmund** jun. für die gütige Ueberlassung dieses so interessanten Falles, sowie für die vielfachen Anregungen, die ich ihm als Lehrer verdanke, den herzlichsten Dank auszusprechen.

Litteratur.

1) Iritis gummosa von **Dr. A. Graefe** und **Dr. A. Colberg**. Graefe's Archiv B. VIII p. 292 ff.

2) Fall von gummöser Neubildung in sämtlichen Häuten des Auges, mitgeteilt von **Dr. v. Hippel** in Königsberg. Graefe's Archiv B XIII p. 65 ff.
microscop. Befund von **Prof. Dr. Neumann** p. 69 ff.

3) **Dr. J. Widder** über Iritis syphilitica mit Rücksicht auf ihr Verhalten zur allgemeinen luetischen Diathese. Graefe's Archiv B. XXVII A. II p. 99 ff.

4) Ueber Iris und Iritis, **Prof. Dr. Michel.** Graefe's Archiv B. XXVII A. II p. 71 ff.

5) **Prof. Dr. Fuchs** über Iritis. Graefe's Archiv B. XXX A. II p. 139 ff.

6) **Dr. C. Wedel**, Pathologische Anatomie des Auges 1886. Wien. p. 85.

8) **Lustgarten** die Syphilisbacillen. Separatabdruck aus den Wiener med. Jahrb. 1885.

Erklärung der Abbildungen.

Fig. 1. Sagittalschnitt durch die vordere Bulbushälfte. Loupenvergrösserung.

a. Exsudat welches die Pupille vollständig verschliesst. b. Vervickte Iris. c. Thrombosirte Gefässe. d. vordere Linsenkapsel. e. Schlemm'scher Kanal durch die Ektasie nach aussen verlagert. f. Stark verdünntes Scleralgewebe. g. Intercalarstaphylom. h. Aufgelockertes Scleralgewebe. i. Uebergang des vorderen Irisepithelblattes auf das Exsudat. k. Cornealepithel nur in den Randpartien erhalten.

Fig. 2. Iris und Exsudat. Leitz. Syst. V. O. I.

a. Zellige Infiltration der Iris. b. Thrombosirte Gefässe. c. Perivasculäre Infiltration. d. Mit roten Blutkörperchen gefüllte Gefässe besonders an der vorderen Irisfläche. e. Endothel der Iris auf dem Exsudat. f. Verfilztes Fibringerinnsel.

Fig. 3. Aneyrysma dissecans. Leitz O. I. Imm. 9.

a. Vollständig mit roten Blutkörperchen verstopftes Gefäss. b. Intima von der Adventitia abgelöst. c. Verdickte Adventitia. d. Zwischen Adventitia und Intima eingedrungene in Auflösung begriffene Blutkörperchen. e. Geborstene Adventitia und Intima, die Blutkörperchen ergiessen sich frei ins Gewebe. f. Pigment. g. Riss im Gewebe. (Artefact.)

Ammann. Gummöse Iritis.

Fig. I.

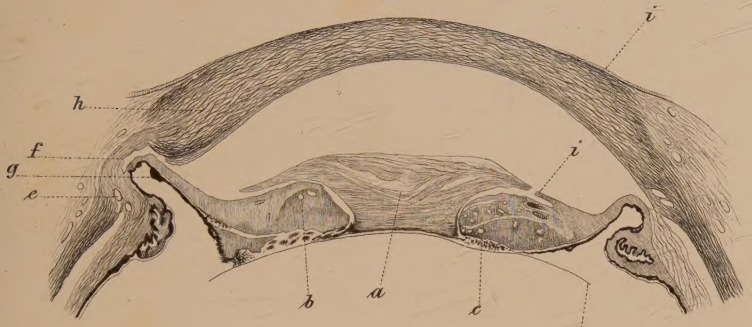

Fig. II.

Fig. III.

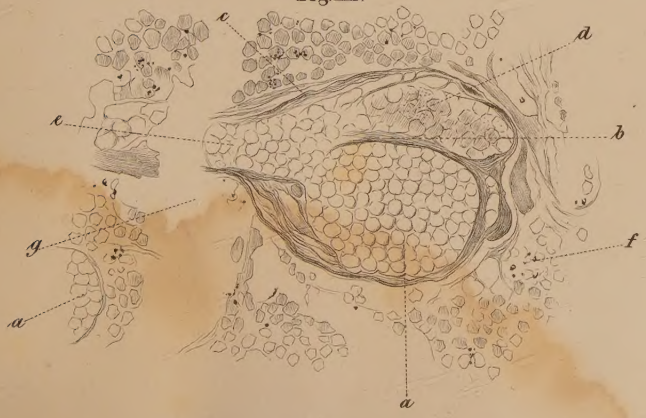

C. Krapf del. et lith.

Druck v. Br. Keller in München.